

## ●診療科の特色

1. 呼吸器外科では胸の中にある肺、縦隔などの病気を中心に手術を行っています。病気の診断、評価は呼吸器内科、放射線科、病理診断科と連携して行われ、手術で良くなる状況かどうかを判断しています。
2. 手術症例の6～7割は肺がんであり、命に関わる病気でもあるため肺がんには最も力を入れています。がんを治すことにこだわり、手術手技はもちろん、放射線、薬物療法を組み合わせることにより手術で治るかどうかが、ぎりぎりのところで差のつく高度な医療を提供できるよう心掛けています。当科では進行癌を扱うことが多く、今年度の手術症例の半数以上は術後補助化学療法が必要な肺がんでした。
3. 気胸、縦隔腫瘍などの多くの病気、難治性の病気などに対しても対応しています。最近増えている肺気腫、間質性肺炎、塵肺などに合併する難治性の気胸に対しては根気よく治療にあたる必要があり呼吸器内科、放射線科と話し合い、多くの治療戦略を立てて対応しています。
4. 胸腔鏡下手術に関してですが、当院では患者さんへの手術による体の負担、痛みを減らすため、また創部の綺麗さにこだわって、積極的に導入してきました。手術器具も年々進化しており、より安全になっています。さらに身体への負担を少なくする試みもありますが、当院の役割としては実績ある手技の技術を限りなく高めて患者さんに提供するスタンスです。
5. 初診の患者さん、そのご家族からは十分な時間をかけてお話しを伺うようにしています。十分な説明の上、皆が前向きな気持ちで治療へと進めるよう心掛けています。
6. 一般に肺の手術は難易度が高い手技とされています。安全、かつ確実な手術を提供できるよう日々努めています。手術に入るスタッフが固定しているため安定した医療を提供できていると思います。

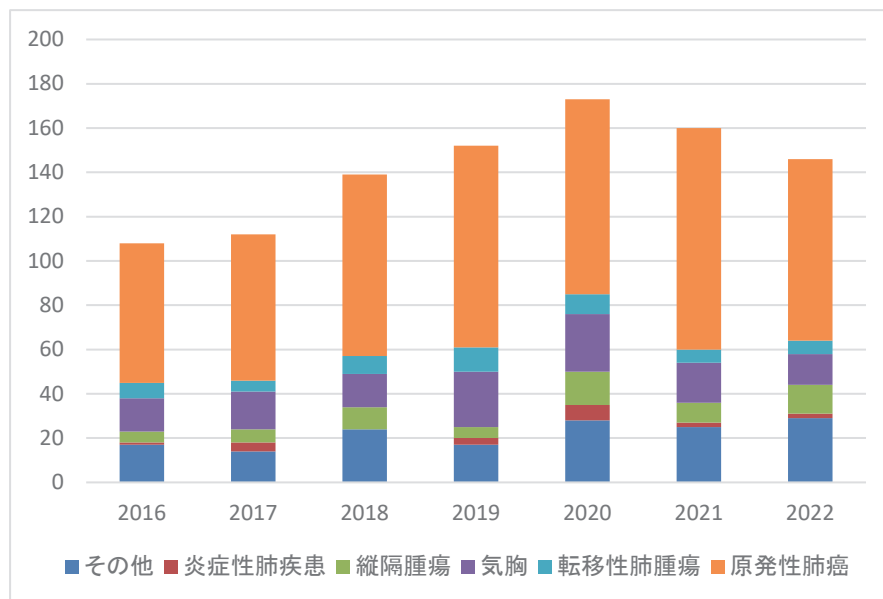
## ●入院診療実績

## 1. 主要手術(全身麻酔)

2022年度(2022.4～2023.3)手術件数 146件

	手術名	件数
1	原発性肺癌	86
2	転移性肺腫瘍	8
3	気胸	22
4	縦隔腫瘍	9
5	その他	21

## 2. 手術件数の推移(全身麻酔)



### ● 研究業績

#### 論文

- 1) 松岡篤志,鳥越英次郎,永喜多敬奈,神農陽子,平見有二  
肺類基底細胞型扁平上皮癌の3切除例 本邦報告例の検討  
日本呼吸器外科学会雑誌,36巻,7号,791~798,2022年11月25日
- 2) 林直宏,松岡篤,吉川真生,鳥越英次郎,平見有二  
右続発性自然気胸における奇静脈食道陥凹部のブラ認識の重要性  
日本臨床外科学会雑誌,83巻,12号,2044~2048,2022年12月25日
- 3) 津野夏美,瀧川雄貴,佐藤賢,光宗翔,渡邊洋美,工藤健一,佐藤晃子,藤原慶一,岩本康男,柴山卓夫  
大腸癌縦隔リンパ節転移気管浸潤による気道狭窄に対して気道インターベンションを施行し,呼吸機能が改善した1例  
気管支学,44巻,6号,432~436,2022年11月25日
- 4) Okazaki M,Suzawa K,Shien K,Yamamoto H,Araki K,Watanabe M,Okada M,Maki Y,Ueno T,Otani S,Sugimoto R,Nishikawa H,Okita R,Hayama M,Tao HRYK,Fujiwara T,Inokawa H,Hirami Y,Sano Y,Yamashita M,Kawamata O,Matsuura M,Toyooka S  
Surgical outcome of ipsilateral anatomical resection for lung cancer after pulmonary lobectomy  
Eur J Cardio-Thorac Surg,63,3,2023MAR 1

#### 学会発表

- 1) 右房受動により自動縫合器で左房合併切除しえた局所進行肺癌の一例  
平見有二,鳥越英次郎  
第39回 日本呼吸器外科学会学術集会 2022年5月21日

- 2) 左肺尖部胸壁浸潤癌に対して化学放射線療法後に切除し得た症例の考察  
鳥越英次郎,平見有二  
第 39 回 日本呼吸器外科学会学術集会 2022 年 5 月 21 日
- 3) 肺動静脈との交通を有する胸膜孤立性線維性腫瘍の 1 例  
鳥越英次郎,賀来純一,津野夏美,平見有二  
第 97 回 中国四国外科学会総会 2022 年 9 月 15 日
- 4) 第 1、2 肋骨合併切除を必要とした左胸壁デスマイド型線維腫症の 1 例  
賀来潤一,津野夏美,鳥越英次郎,平見有二  
第 97 回 中国四国外科学会総会 2022 年 9 月 16 日
- 5) 胸痛を主訴に発見された前縦隔腫瘤を切除し胸腺梗塞と診断された 1 例  
津野夏美,賀来潤一,鳥越英次郎,平見有二  
第 97 回 中国四国外科学会総会 2022 年 9 月 16 日
- 6) 胸腔内に突出した肋骨断端により手術を要した外傷性気胸の 1 例  
宮田豪,賀来潤一,津野夏美,鳥越英次郎,平見有二  
第 97 回 中国四国外科学会総会 2022 年 9 月 16 日
- 7) 食道浸潤を認める中下部気管扁平上皮癌に対して気管管状切除及び食道合併切除を胸部 3 領域の専門医が共同して行った 1 例  
平見有二,鳥越英次郎,野崎功雄,畝 大,中井幹三  
第 75 回 日本胸部外科学会定期学術集会 2022 年 10 月 7 日
- 8) 右胸郭入口部に及ぶ径 6cmを超える神経節細胞腫を胸腔鏡下に切除した 1 例  
平見有二,賀来潤一,津野夏美,鳥越英次郎  
第 35 回 日本内視鏡外科学会総会 2022 年 12 月 10 日
- 9) 診断に苦慮した pulmonary spindle cell tumor の 1 切除例  
賀来潤一,津野夏美,鳥越英次郎,平見有二  
第 63 回 日本肺癌学会 2022 年 12 月 3 日
- 10) 肺原発滑膜肉腫の 1 例  
津野夏美,賀来潤一,鳥越英次郎,平見有二  
第 63 回 日本肺癌学会 2022 年 12 月 3 日
- 座長
- 1) 第 97 回 中国四国外科学会総会 2022 年 9 月 16 日  
研修医・専攻医セッション(呼吸器・縦郭①)  
平見 有二