特集

消化器内科

■消化器内科医長　清水　慎一

消化器疾患は性別や年齢にかかわらず、日常診療において最も頻度の高い疾患領域の１つです。消化器内科では、食道・胃・十二指腸・小腸・大腸の消化管や肝臓・胆道・膵臓などについて、良性から悪性まで全ての消化器疾患の診療・治療に携わっています。24時間体制で救急対応しており、腹痛はもちろん吐下血や血便、胆石や急性膵炎など多岐にわたります。医師・看護師・内視鏡技師たちが一丸となって、ガイドラインに基づいたスタンダードな診療と救急対応のできるスピーディーな治療を目指しています。

スタッフ・施設認定

現在５名のスタッフとレジデント１名、専攻医２名で診療にあたっています。

当院は日本消化器病学会認定施設、日本消化器内視鏡学会指導施設、日本肝臓学会認定施設、日本消化管学会胃腸科指導施設、日本カプセル内視鏡学会指導施設、日本がん治療認定医機構認定研修施設、岡山県肝炎専門医療機関の指定を受けており後進の指導育成にも注力しています。

診療内容

消化管領域では内視鏡診断・治療に重点を置いています。最新の拡大内視鏡や特殊光内視鏡を駆使して癌の精密診断を行い、負担の少ない内視鏡治療に結びつけています。癌に対する内視鏡的粘膜下層剥離術（ESD）は年々増加し、昨年度は130例でした。良性疾患についても注力しており、バルーン小腸内視鏡やカプセル内視鏡を含むさまざまな機器により全消化管の精査・治療が可能です。

肝疾患領域においては、ウイルス性肝炎から肝硬変、非アルコール性脂肪肝炎（NASH）まで幅広く診療にあたっており、肝細胞癌に対してはラジオ波・マイクロ波焼灼治療などを行っています。

胆膵疾患は緊急で治療を要するものが多く、胆石や急性膵炎、癌による黄疸に対して内視鏡治療を行っています。今回は胆膵疾患領域に係わる内視鏡診断・治療について超音波内視鏡（EUS）を中心にご紹介します。

EUSによる内視鏡診療

従来胆膵疾患の精査に多く行われていた内視鏡的逆行性膵胆管造影検査（ERCP）は、検査後に膵炎を起こすことがあるため、診断目的の検査としては当院では減少傾向にあります。それに対して超音波内視鏡（EUS）は膵炎のリスクなしに病気の存在診断・質的診断が可能で、さらにはEUSを治療に用いることも増えてきています。



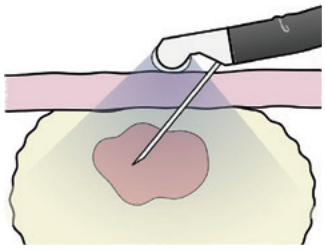

図1　EUS-FNA

EUSは経口内視鏡（胃カメラ）の先端に超音波装置が取り付けられた特殊な内視鏡です。通常の体外エコーでは捉えにくい胆管や膵臓について、EUSを用いることで体の奥深くまで詳細に観察することが可能になります。さらに観察された腫瘍に対してEUSの先端から針を刺して胆道癌や膵癌の組織細胞を採取することができます。これをEUSFNA（超音波内視鏡下穿刺吸引）といいます［図1］。当院では、より少ない穿刺回数でFNAよりも高い診断能があるとされるEUS-FNB（超音波 内視鏡下生検）を導入しています。

近年、EUS-FNAを応用した超音波内視鏡下胆道ドレナージ術（EUS-BD）という新しい治療が開発されました［図2］。癌などによる胆道の閉塞で黄疸を生じた患者さんに対して、かつて経皮経肝胆道ドレナージ（PTBD）を行って貯まった胆汁を除去していた時期がありました［図3］。この方法ではおなかの皮膚を通して胆道までチューブを留置したままにするので、患者さんに不自由を強いる欠点がありました。ERCPを用いれば、おなかの中に胆道チューブを内蔵することができるのでPTBDのような負担はありませんが、癌で十二指腸深部まで内視鏡を進めることができない患者さんではチューブを留置することができません。その点、EUS-BDでは、胃や十二指腸浅部まで内視鏡の挿入が可能であれば、その壁をFNAの技術で穿刺して胆管まで到達することができます。

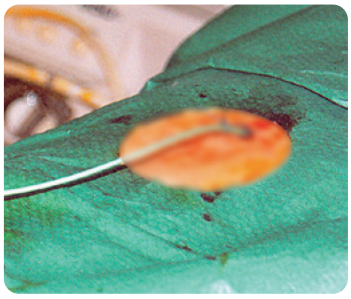

図3　PTBD

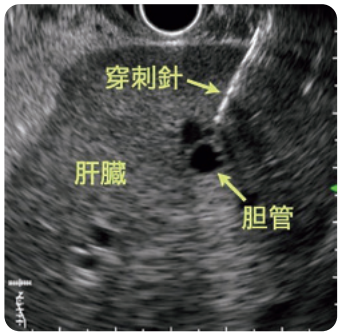

a：胃から肝内の胆管を穿刺

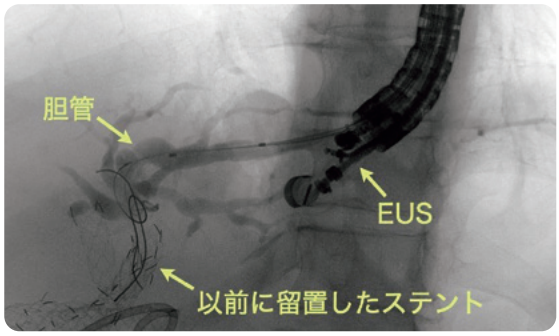

b：肝内の胆管にワイヤーを誘導

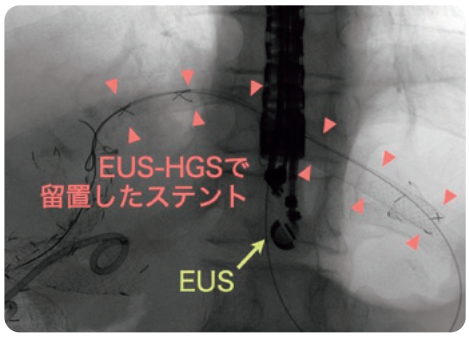

c：金属ステントを展開

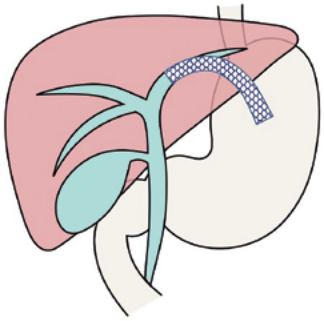

e：胃内で展開されたステント

図2　EUS-BD

穿刺したあとにはステントと呼ばれる管を留置し、胆汁の流出路を確保します。ステントにはプラスチック製と金属製があります。EUS-BDは穿刺する場所によってさらに分類され、主に胃から穿刺する超音波内視鏡下肝内胆管胃瘻孔形成術（EUS-HGS）と十二指腸浅部から穿刺する超音波内視鏡下胆管十二指腸瘻孔形成術（EUS-CDS）があります［図4］。また急性胆嚢炎に対して超音波内視鏡下胆嚢ドレナージ（EUS-GBD）、急性膵炎に伴う嚢胞・膿瘍に対

して超音波内視鏡下膵仮性嚢胞ドレナージ（EUS-PCD）を行うこともあります。いずれも体の表面からチューブが出ない低侵襲治療です。

日本消化器病学会・日本消化器内視鏡学会・日本胆道学会・日本膵臓学会の４学会から『EUS-BDは熟練した胆膵内視鏡医のみが施行すべき』という合同提言がなされています。当院では2019年７月EUS-BD経験医師が赴任して以降、積極的に実施しています。これまですべての患者さんで問題なく治療を完遂し、黄疸をなくすことに成功しています。

消化器内科では今後もさまざまな最新の技術を用いて、ハイレベルな診断・治療をご提供できるよう努めてまいります。

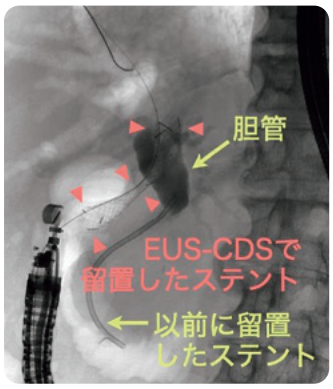

a：十二指腸から肝外の胆管を穿刺

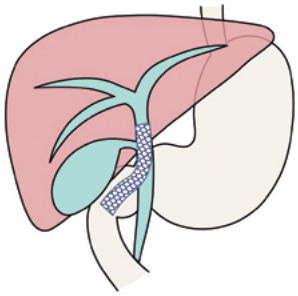

b：十二指腸内で展開されたステント

図４　EUS-CDS